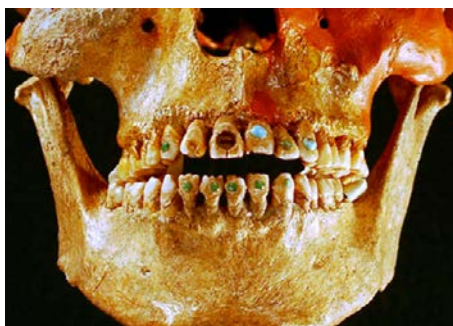

# L'art de les mutilacions dentals

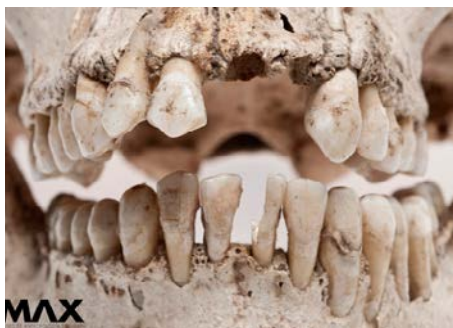Si em permeteu obrir un parèntesi en aquesta secció sobre història de l'odontologia, en aquest article farem un breu recorregut sobre una pràctica cultural, no terapèutica, desenvolupada principalment a Mesomèrica: les mutilacions dentals. La seva cronologia s'inicia al segle XIV BP, a El Arbolillo (Mèxic), fins a l'actualitat, ja que encara és present entre els indis ticuna de l'Amazones.

Generalment es practiquen en el grup dental anterosuperior, però també s'han identificat en altres zones com en dents anteroinferiors i premolars. Una característica comuna en totes les restes fòssils estudiades amb aquests trets és que pertanyen a individus adults; no s'ha trobat mai en dentició decidua. Es tracta de fracturar, llimar, afilar, incrustar, decapitar, tenyir, pintar o perforar les dents; però també es troba en l'avulsió en dents sanes i funcionals que es manifesten en cultures com les poblacions indígenes de l'Austràlia Central, i en nombroses poblacions subsaharianes.

Són clàssiques les classificacions de les mutilacions dentals de Saville (1913), Rubin de la Borbolla (1944), però la classificació per excel·lència és la de Romero (1970-1986), feta després de l'estudi d'una col·lecció de 1.212 dents d'una població mesoamericana prehistòrica de l'Institut Nacional d'Antropologia de Mèxic. Romero identificà les mutilacions dentals segons la naturalesa de l'alteració del contorn coronari, la inclusió d'elements decoratius de les superfícies vestibulars o la presència de totes dues coses. Malauradament no disposem d'estudis tan rigorosos en altres pobla-



Institut Nacional d'Antropologia i Història (INAH) Yucatán



Museu d'Antropologia de Xalapa (MAX)

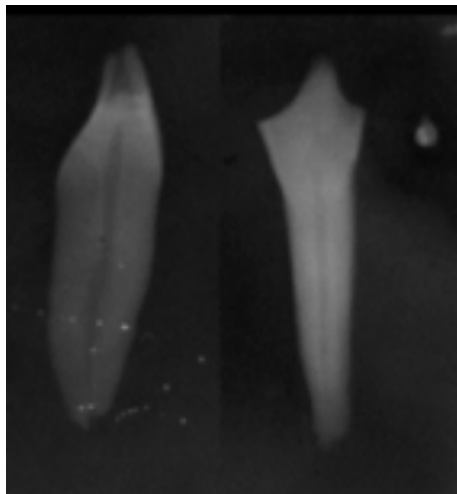
cions, encara que també s'han identificat restes arqueològiques amb mutilacions dentals a l'Amèrica del Nord i del Sud, l'Àfrica, l'Índia, el sud-est asiàtic, l'arxipèlag Malai, les Filipines, Nova Guinea, el Japó i Oceania; també en territoris on s'han trobat restes òssies d'esclaus africans, com Cuba, la República Dominicana o Puerto Rico. L'última classificació la van desenvolupar Alt, Rösing, Teschler-Nicola i Pichler el 1998.

La justificació d'aquesta pràctica respon a diverses hipòtesis: ornamentació, estatus social, motivacions rituals com els ritus de passar d'infant a adolescent, de solter a casat. Se suposa que qui la portava a terme eren subjectes especialitzats en aquesta tècnica, que havien adquirit de manera empírica un domini de l'anatomia dental. Es practicava in vivo en individus joves capaços de suportar durant dies que els llimessin les dents.



Classificació de Romero (1986). Tipus de mutilacions dentàries.

El dolor causat durant el procediment podia ser pal·liat amb el consum d'algun tipus d'anestèsic, com podia ser mossegar fulla de coca o ingerir algun fong al·lucinogen. Se sap que se seleccionava el candidat, que no tenia espais edèntuls, s'estudiava la posició social del jove per fer un tipus de llimada o una altra. Pel fet de ser sotmès a aquesta pràctica ja se li atribuïen unes característiques particulars de valentia i fortalesa. I és que les mutilacions dentals s'han analitzat extensament en poblacions primitives fins a les actuals. Els grups prehistòrics que habitaren Mesoamèrica empraren tècniques d'abrasió (amb pedres abrasiives com el basalt, *tezontle*, gres de gra fi a la vora incisal de les dents) o llimada. Per a les incrustacions, calia fer a la cara vestibular de la dent una perforació amb una espècie de broca cilíndrica de la mateixa mida que la pedra decorativa i



Imatge radiogràfica de la Dra. Mireia Mendoza d'una mutilació dental on és visible el domini de l'anatomia de la mà executora (es respecta la cavitat pulpar).

fixar-la amb una mena de ciment o adhesiu que ells mateixos produïen.

Una darrera hipòtesi arriba de Montiel et al. l'any 2005 i apunta la similitud entre les dents tallades i la possibilitat de vincular aquesta forma amb la de les dents de determinats animals. Algun cronista dels segles XVI i XVII va insinuar que aquesta pràctica tenia com a finalitat que els individus en qüestió tinguessin una aparença ferotge davant de conflictes o guerra.

Pel que fa a les mutilacions dentals en territori africà, es procedia en primer lloc a fracturar o trencar per percussió l'angle mesioincisal i distoincisal dels incisius, per passar després a llimar les dents i a polir totes les irregularitats produïdes en la fractura. En aquest cas, es té coneixement de necrosis pulpar i processos infecciosos que degeneraren en la pèrdua de les dents mutilades. Seguint els estudis d'Almeida, la posició del pacient

i de l'operari és també diferent que a Mesomèrica: Romero indica que el pacient seia a terra davant de l'operador; en canvi, al continent africà el pacient s'estirava al terra en posició decúbit dorsal, amb la nuca recolzada en la branca d'un arbre, mossegant un bastonet de fusta de la mida d'un llapis aproximadament, i l'operador seia amb una cama a cada costat del tronc del pacient.

Encara que hi hagi poques referències sobre aquest tema a l'Índia, l'any 1977 es va descobrir un esquelet amb trets característics de mutilació dental: s'identificà un tallament en forma de solcs a la cara vestibular dels incisius superiors que posteriorment s'havien tenyit amb un objectiu estètic. També s'ha detectat en altres indrets com el sud de l'Àsia (Okinawa, Japó) al voltant del 17.000 BP; els Jomon del Japó, datats del 12.500 al 2.200 BP, i possiblement en algunes poblacions neolítiques xineses. D'aquesta manera podem manifestar que l'origen de les mutilacions dentals no seria centreamericà sinó que podria estar associat a poblacions del vell món. ●



**DRA. DOLORS CEPERUELO**  
Directora de SomCOEC

## BIBLIOGRAFIA

**Almeida, R.** *Mutilacoes dentàries nos negros de Lunda. Memória descritiva de dois casos raros de anomalias dentàries, subsídios para o Estudo da Antropologia na Lunda.* Companhia de Diamantes de Angola. Servicios Culturais. Lisboa 1957.

**Alt K. W., Rösing F. W., Teschler-Nicola M.** *Dental Anthropology: fundamentals, limits and prospects.* Springer-Verlag Wien, New York. 1998. pp. 386-415.

**Alt K. W., Pichler S. L.** "Artificial modifications of Human teeth". *En Dental Anthropology: Fundamental, Limits and Prospects.* Springer Wien New York. 1998. Pp 387-415.

**Kennedy K. A. R., Misra V. N., Burrow C. B.** "Dental mutilation in prehistoric India." *Current Anthropology.* Vol. 22, nº North and South America. American Anthropologist. New Series. Vol. 15, nº 3. (July-September 1913). pp. 377-394.

**Montiel M, Pérez G, Serrano C.** "Morfología de la dentición en especies animales como modelo de la mutilación dentaria prehispánica. Observaciones en la región de la Huasteca, México." *Anales de Antropología,* 2006. vol. 40-II: 75-84.

**Romero Molina, J.** *Mutilación dentaria de México y América en general.* Instituto Nacional de Antropología e Historia, Serie Investigaciones 3, 1958. México. 1

**Romero Molina, J.** *Catálogo de la colección de dientes mutilados prehispánicos IV parte,* Colección fuentes, Instituto Nacional de Antropología e Historia, 1986. México

**Río G.R.B.** "Las mutilaciones dentarias en Mesoamérica". *Rev ADM.* 2002;59(1):28-33.